Der Musculus ventricularis des Menschen

Dr. **M. Steinlechner** und Dr. **C. Tittel.**

Aus dem Institute des Herrn Hofrathes Toldt an der k. k. Universität in Wien.

(Mit 2 Tafeln.)

(Vorgelegt in der Sitzung vom 11. März 1897.)

Die Anatomie der Musculatur des Taschenbandes wurde von Rüdinger[1] und Simanowsky[2] zum Gegenstande einer speciellen Untersuchung gemacht.

Eine eingehende Beschäftigung mit diesen ziemlich schwierigen Verhältnissen forderte uns trotzdem zur Veröffentlichung unserer Befunde auf, da dieselben in anatomischer und physiologischer Beziehung von den Angaben jener Autoren nicht unwesentlich abweichen.

Gleich an dieser Stelle wollen wir unserem hochverehrten Lehrer, Herrn Hofrath Toldt, für die Förderung der Arbeit unseren ergebensten Dank aussprechen.

In den Arbeiten früherer Autoren finden sich nirgends genauere Angaben über diese Verhältnisse.

Es liegt nicht in unserer Absicht, eine erschöpfende geschichtliche Darstellung derselben zu geben, zumal sich in den erwähnten zwei Arbeiten ohnehin die wichtigsten Literaturangaben vorfinden und wir daher auf diese verweisen können.

Wir wollen nur bemerken, dass in den anatomischen Werken von R. Hartmann, Henle, Henry Gray, Disse, Bataille, Holstein, Hoffmann, Hyrtl, Gegenbauer, Santorini, Soemmering, Weisse etc. nur ungenügende oder überhaupt keine diesbezüglichen Angaben enthalten sind.

---

[1] Rüdinger, Monatsschrift f. Ohrenheilkunde, 1876, Abh. I.

[2] Simanowsky, Archiv f. mikrosk. Anatomie, Bd. XXII.

©Akademie der Wissenschaften Wien; download unter www.biologiezentrum.at

In Luschka »Anatomie des Kehlkopfes«[1] finden wir zwar richtige physiologische Bemerkungen über das Taschenband; so heisst es auf S. 39 dieses Werkes: »Während des Lebens können die Taschenbänder unter dem Einflusse einer Musculatur von hinten nach vorne verkürzt, von einander entfernt und hinwieder bis zur gegenseitigen Berührung genähert werden.« An anderen Stellen dieses Autors finden wir Angaben über die Betheiligung des Taschenbandes beim Schluckmechanismus, sowie die Annahme vertreten, nach der das Taschenband einen Schutzapparat für die Stimmbänder nach Art der Lider des Auges darstellen solle.

Vergebens aber suchen wir nach einer genauen Schilderung dieser Musculatur, die, wenn sie das Taschenband zu einem Schutzapparat gestalten sollte, sehr wohl entwickelt sein und prompt reagiren müsste, und wenn ihr oben citirte Wirkung zukäme — Entfernung, Annäherung, Verkürzung — jedenfalls einen mehr weniger typisch angeordneten Faserverlauf zur Voraussetzung haben muss. Nach Krause entsteht der Taschenbandmuskel aus einzelnen Bündeln des M. ary-epiglotticus. Er wird von ihm M. thyreo-arytaenoideus superior medialis genannt, durch welche Bezeichnung auf seine Zusammengehörigkeit mit dem M. thyreo-arytaenoideus superior lateralis (bei uns nur Superior schlechtweg) hingewiesen wird. Nach seinen Ansatzverhältnissen deckt sich dieser Muskel ziemlich mit dem Rüdinger'schen Taschenbandmuskel und unserem sagittalen Muskelzug des M. ventricularis. Nach Krause soll derselbe das Taschenband medianwärts herabziehen.

Selbst in der genauen und auf statische Verhältnisse Rücksicht nehmenden Arbeit von Fürbringer[2] finden wir keine Angaben, die auf eine im Taschenbande selbst liegende Musculatur Bezug nehmen. Ob Fürbringer's Musculus ary-epiglotticus inferior von ihm eventuell in Beziehung zum Taschenbande gebracht wird, können wir aus jener Arbeit nicht entnehmen.

---

[1] Luschka, Anatomie des Kehlkopfes, 1871.

[2] Fürbringer Max, Beitrag zur Kenntniss der Kehlkopfmusculatur, Jena, 1875.

©Akademie der Wissenschaften Wien; download unter www.biologiezentrum.at

Der erste, der die Musculatur des Taschenbandes zum Gegenstande einer genauen Untersuchung machte, war Rüdinger.

Später erschien dann, denselben Gegenstand betreffend die Arbeit Simanowsky's, der durch die histologische Untersuchungsmethode an die Erforschung dieser complicirten Verhältnisse schritt.

Da diese Arbeiten von Bedeutung für unseren Gegenstand sind, werden wir weiter unten auf sie eingehend zurückkommen.

In der Arbeit von Jacobson,[1] die allerdings einen anderen Gegenstand behandelt, finden wir eine Bemerkung, auf die man in verschiedenen, besonders laryngologischen Büchern stösst. Es heisst da nämlich auf S. 625: »Mitunter gelingt es, zu beobachten, dass Bündel, die sich an der unteren Wand des Ventriculus Morgagni hinziehen, sich nach oben an dessen äusserer Wandung umbiegen, und dann wiederum nach unten und innen zurückbiegen, indem sie sich im Taschenbande verbreiten und auf diese Weise das blinde Ende des Ventrikels halbkreisförmig umgeben.«

Eine ähnliche Bemerkung finden wir auch im Lehrbuche von Gottstein auf S. 6: »Einzelne Fasern der äusseren Portion dieses Muskels (M. thyreo-arytaenoideus) strahlen in die Taschenbänder ein, wodurch diese einander genähert werden können.«

Es muss auffallend erscheinen, dass die Autoren, welche dieser Fasern Erwähnung thun, dem weiteren Verlauf derselben keine Aufmerksamkeit schenkten; denn gerade diese Fasern sind es, welche berufen erscheinen, dem Taschenbandmuskel seine bestimmte Stellung zuzuweisen. In einem Organe, wo wie beim Kehlkopfe des Menschen die Muskeln in so engem Raume bei einander sind und sich vielfach durchflechten, muss man trachten, von den Beziehungen, die unter den Muskeln bestehen, die constantesten und wichtigsten herauszusuchen, welche dann geeignet erscheinen, für den Beweis der Zusammengehörigkeit verschiedener Muskelzüge zu dienen.

---

[1] Jacobson, Zur Lehre vom Bau und der Function des M. thyreo-arytaenoideus beim Menschen. Archiv für mikroscopische Anatomie, Bd. 29.

©Akademie der Wissenschaften Wien; download unter www.biologiezentrum.at

Nach dieser kurzen, übersichtlichen Darstellung der auf diese Verhältnisse Bezug nehmenden Literaturangaben, wollen wir vorerst eine genaue anatomische Beschreibung der von uns gefundenen Verhältnisse der Musculatur des Taschenbandes geben. Um den Typus der an Varietäten so reichen Taschenbandmusculatur herauszufinden, scheuten wir die Mühe nicht, circa 70 Kehlköpfe auf diese Verhältnisse hin zu untersuchen.

Wenn man die Schleimhaut an der medialen Seite des Taschenbandes abpräparirt und auch den horizontalen Fortsatz der grossen, im hinteren Theile des Taschenbandes vor dem Aryknorpel gelegenen Drüsengruppe (Glandulae laryngeae mediae) aus dem Gewebe sorgfältig herausnimmt, so kommt man, indem man sich der lateralen Wand des Taschenbandes nähert, auf einen schief sagittal, von hinten, unten und aussen, nach vorne, oben und innen verlaufenden Muskelzug. Diese Fasern inseriren rückwärts an der lateralen Fläche des Aryknorpels und strahlen nach vorne zu gegen die untere Hälfte der Epiglottis entweder in einem mehr weniger zusammenhängenden Stratum oder sehr häufig in zwei platt gedrückte, unter verschiedenem Winkel divergirende Bündel getheilt aus (siehe Fig. I, Fig. II und Fig. III).

Durch die vorhin erwähnte Drüsengruppe wird der Muskel im rückwärtigen Drittel so weit von der Schleimhaut des Taschenbandes lateralwärts abgedrängt, dass man eigentlich erst den vor der Drüse gelegenen Antheil als Taschenbandmuskel im anatomischen Sinne bezeichnen möchte. Dieser im Allgemeinen also sagittal verlaufende Muskelzug verbindet sich in typischer Weise mit Fasern des M. thyreo-arytaenoideus inferior.

Präparirt man nämlich vom wahren Stimmband aus die Schleimhaut des Ventriculus laryngis (Morgagni) sehr vorsichtig gegen das Taschenband hin ab, so trifft man unmittelbar rückwärts am Eingange in die Appendix ventriculi laryngis ein Bündel vom M. thyreo-arytaenoideus inferior kommender Muskelfasern, welche sich hier den sagittalen Fasern des Taschenbandmuskels zugesellen.

(Wir wollen hier nebenbei bemerken, dass wir auf Grund unserer Untersuchungen auf dem Standpunkte jener Autoren

©Akademie der Wissenschaften Wien; download unter www.biologiezentrum.at

[Disse, Fürbringer] stehen, welche eine anatomische Grenze zwischen dem M. thyreo-arytaenoideus internus und externus leugnen und sprechen daher nur von einem M. thyreo-arytaenoideus inferior,[1] an dem wir aber wie Fürbringer mehrere Strata unterscheiden.)

Nachdem diese Fasern in einer nach rückwärts zu ansteigenden Verlaufsrichtung den Eingang zur Appendix erreicht haben, hier aber den nach vorne oben verlaufenden Fasern des vom Aryknorpel kommenden Theiles des Taschenbandmuskels sich beigesellen, so müssen sie an dieser Stelle eine bogenförmige Krümmung erfahren. Auch an diesem Theile des — wie wir glauben — für die Function des Taschenbandes sehr wichtigen Muskelzuges, finden wir in noch ausgeprägterer Weise das Moment zum Ausdrucke gebracht, wonach diese Fasern nicht mit ihrer ganzen Länge, sondern nur mit einem Theile, ähnlich den sagittalen Bündeln, dem Taschenbande angehören (Fig. IV und Fig. V).

An der Vereinigungsstelle der vom M. thyreo-artytaenoideus inferior und vom Aryknorpel kommenden Fasern, die sich, wie nochmals betont wird, unmittelbar rückwärts am Eingange in die Appendix befindet, kommt ein nach unten offener Winkel zu Stande, der gewöhnlich durch bogenförmig mit ihrer Convexität nach oben angeordnete Fasern des M. thyreo-arytaenoideus inferior ausgefüllt wird (Fig. V und Fig. VI).

Nunmehr müssen wir aber an dieser Stelle hervorheben, dass wir einen markanten Unterschied zwischen männlichen und weiblichen Kehlköpfen, was diese Verhältnisse anlangte, nicht constatiren können.

Wir glauben diesen Umstand umsomehr betonen zu sollen, als von manchen Autoren, z. B. Simanowsky, der Standpunkt

---

[1] Gemäss der neuen, auf dem Anatomen-Congress zu Basel vereinbarten Nomenclatur wäre der M. thyreo-arytaenoideus internus als M. vocalis, der thyreo-arytaenoideus externus einfach als M. thyreo-arytaenoideus zu bezeichnen. Wir wollen aber theils wegen der Unmöglichkeit einer anatomischen Abgrenzung zwischen beiden Muskeln, theils um den Gegensatz zu dem hier wiederholt genannten M. thyreo-arytaenoideus superior zu betonen, an der früheren Bezeichnung M. thyreo-arytaenoideus inferior (internus et externus) festhalten.

©Akademie der Wissenschaften Wien; download unter www.biologiezentrum.at

vertreten wird, dass der Taschenbandmuskel beim weiblichen Kehlkopfe gleichsam in seiner Entwicklung stehen geblieben ist. Wir konnten nur finden, dass dieser Muskel dem gracileren Bau des weiblichen Kehlkopfes entsprechend im Allgemeinen zartere Formverhältnisse dem männlichen gegenüber aufwies, sonst aber den gleichen typischen Bau zeigt.

Die bisher gegebene Darstellung des sagittalen Muskelzuges des Taschenbandmuskels bezieht sich auf das gewöhnlich angetroffene Bild. Daneben fanden wir aber einige Fälle, wo dieser Muskel parallel oder fast parallel mit dem feinen Taschenbandrande verlief und dadurch dem Lageverhältnisse des Muskels im wahren Stimmbande sehr nahe kam (Fig. VI).

Als Gegensatz dazu müssen wir vereinzelte Fälle hinstellen, wo der Taschenbandmuskel statt seine vordere Insertion am Stiele der Epiglottis zu finden, so weit nach aufwärts an die seitlichen Theile des Kehldeckes aufstieg, dass er nur mit einem geringen Antheile in die Substanz des falschen Stimmbandes zu liegen kam.

Wir wollen nun die Verbindung besprechen, die der vom Aryknorpel kommende Antheil des Taschenbandmuskels mit dem M. thyreo-arytaenoideus superior hat. Wenn wir zunächst solche Kehlköpfe betrachten, wo der M. thyreo-arytaenoideus superior stark entwickelt ist, und wir denselben allmälig von den unter ihm hinweg aufsteigenden Fasern der M. M. thyreo-membranosus und thyreo-epiglotticus ablösen, so sehen wir häufig, dass einzelne Fasern desselben, indem sie die beiden eben genannten Muskeln schief durchsetzen, sich zu den sagittalen Bündeln des Taschenbandmuskels begeben (Fig. V). Diese Verbindung erweist sich umso ausgeprägter, wo der M. thyreo-arytaenoideus superior aus zwei Schichten besteht, von welchen die lateral und oberflächlich gelegene gewöhnlich beiweiten stärker ist und die zweite, medial von ihr gelegene schwächere Schichte bedeckt; letztere kann schliesslich ganz in die Taschenbandmusculatur übergehen. Bei einzelnen Fällen machten wir die Beobachtung, dass ein sehr schwach entwickelter M. thyreo-arytaenoideus superior, an der Appendix angelangt, direct an deren mediale Seite, und zwar in die Taschenbandmusculatur überging (Fig. VII).

©Akademie der Wissenschaften Wien; download unter www.biologiezentrum.at

Hier muss eines für die Auffassung der Taschenbandmusculatur nicht gleichgiltigen Befundes Erwähnung gethan werden (siehe Fig. VIII), bei welchem die oberen Antheile des M. thyreo-arytaenoideus inferior sich an die mediale Seite der Appendix und in das Taschenband begeben.

Die gewöhnlichen und die selteneren Fälle in der Verbindung zwischen M. thyreo-arytaenoideus superior und Taschenbandmusculatur vorausgeschickt, müssen wir auf solche Fälle eingehen, bei welchen ersterer fehlte und andere, bei denen zwar ein wohl ausgebildeter M. thyreo-arytaenoideus superior vorhanden war, bei dem wir aber, auch wenn man Faser für Faser entfernte, keinerlei Verbindung mit dem Taschenbandmuskel nachzuweisen im Stande waren. Statt der aus dem Superior in den Taschenbandmuskel übertretenden Fasern kann auch, aber selten, das umgekehrte Verhältniss stattfinden. So treten an einem Präparate drei vom longitudinalen Zuge des Taschenbandmuskels kommende Bündel knapp hinter der Appendix an deren laterale Seite und verweben sich mit dem Superior circa 3 *mm* vor seiner Insertion.

Es lag nun bei den erwähnten Verbindungen zwischen dem M. thyreo-arytaenoideus superior und dem Taschenbandmuskel die Vermuthung nahe, dass eine gewisse Correlation in der Stärke beider Muskeln bestünde, dass der Taschenbandmuskel um so stärker würde, je schwächer der M. thyreo-arytaenoideus ausgebildet sei. In letzter Consequenz dieser Hypothese könnte der M. thyreo-arytaenoideus superior dort, wo er ganz fehlt, im Taschenbandmuskel aufgegangen sein, wonach dann letzterer ganz besonders stark ausgebildet sein müsste. In einer Reihe von Kehlköpfen, an welchen ein auffallend starker Taschenbandmuskel vorhanden war, combinirte sich dieser nun thatsächlich mit einem nur schwach entwickelten, ja selbst nur aus einem Muskelbündel bestehenden M. thyreo-arytaenoideus superior.

Dagegen zeigten andere Präparate mit fehlendem Superior keine Stärkezunahme des Taschenbandmuskels, weshalb diese Wechselbeziehung in der Stärke zwischen diesen beiden Muskeln zwar als häufig, doch nicht als constant bezeichnet werden kann. Es kann daher diese Hypothese durch einen

©Akademie der Wissenschaften Wien; download unter www.biologiezentrum.at

constanten anatomischen Befund nicht genügend gestützt werden.

Immerhin muss aber diese so häufige Beziehung zwischen diesen beiden Muskeln, welche durch den erwähnten Austausch von Fasern gegeben ist, betont werden.

Eine viel innigere Beziehung unterhält der Taschenbandmuskel zum M. thyreo-arytaenoideus inferior, von dem er weder an seiner Insertionsstelle am Aryknorpel, noch von da ab bis zur Appendix ausser in künstlicher Weise zu trennen ist.

Was nun die vom M. thyreo-arytaenoideus inferior herauf bogenförmig in das Taschenband umbiegenden Fasern anlangt, so muss hier Folgendes bemerkt werden: Der vom M. thyreo-arytaenoideus inferior kommende M. thyreo-membranosus und epiglotticus verläuft mit einer verschieden stark ausgebildeten, nach vorne gerichteten Concavität nach aufwärts. Dieser Muskelzug wird an seiner medialen Seite hinter der Appendix von dem sagittalen Antheile des Taschenbandmuskels in einer beiläufig senkrechten Richtung gekreuzt. (Durchschnittliche Befunde.) Dabei wird nun gewissermassen ein Theil der Fasern des M. thyreo-epiglotticus von seiner Verlaufsrichtung abgedrängt, und zwar schliessen sich seine vorderen, gegen die Appendix zu gelegenen Antheile mittelst einer bogenförmigen Krümmung an die vordere Hälfte der sagittalen Fasern des Taschenbandmuskels an, von welchen sie einen stets vorhandenen typischen Bestandtheil bilden. Und das ist eben der zweite Bestandtheil des Taschenbandmuskels — die bogenförmigen Fasern vom M. thyreo-arytaenoideus inferior. Die Stärke dieser Bündel ist sehr verschieden; in den seltensten Fällen sind sie nur schwer nachweisbar, gewöhnlich aber annähernd von der Stärke des sagittalen Muskelzuges, wiederholt drängten sie sogar durch ihre Mächtigkeit den letzteren ganz in den Hintergrund.

Nebenbei sei noch bemerkt, dass auch die obere Hälfte des M. thyreo-epiglotticus zuweilen dadurch einen Einfluss auf das Taschenband gewinnen kann, dass einzelne Bündel die Appendix von hinten in steil aufsteigender Richtung tangirend, theilweise an deren mediale Seite gelangen.

©Akademie der Wissenschaften Wien; download unter www.biologiezentrum.at

Wenn Rüdinger sagt, dass der Taschenbandmuskel um so selbständiger werde, je stärker sich der Ventrikel nach aufwärts entwickle, so glauben wir das in dem Sinne bestätigen zu können, dass mit Abnahme der Höhe der Appendix die Wahrscheinlichkeit wächst, dass letztere an ihrer lateralen und medialen Seite von Musculatur bekleidet werde und sich in Folge dessen auch die Gelegenheit zu einem eventuellen Aneinandergrenzen des Taschenbandmuskels und der an der äusseren Seite des Ventrikels liegenden Fasern des M. thyreo-arytaenoideus inferior ergibt.

Je weiter sich nun der Ventrikel, beziehungsweise die Appendix in die Höhe entwickelt, desto selbständiger müsste der Taschenbandmuskel werden. Doch gilt dies nicht für alle Fälle; denn auch bei wohl ausgebildeten Appendices kann, da die Fasern des M. thyreo-arytaenoideus inferior an der Cartilago thyreoidea bei den einzelnen Kehlköpfen sehr verschieden weit in die Höhe reichen, also die Muskelbekleidung an der lateralen Wand der Appendix variabel ist, anderseits ein Überstrahlen der Fasern des M. thyreo-epiglotticus in die mediale Wand der Appendix möglich ist, ein Aneinandergrenzen dieser Musculatur und des Taschenbandmuskels vorkommen. Dies kann um so eher geschehen, als letzterer, wie wir gezeigt haben, in Ausbreitung und Verlaufsrichtung seiner Fasern verschieden sein kann.

Hier wollen wir noch eines nicht selten anzutreffenden, wohl ausgebildeten, plattgedrückten Muskelbündels des M. thyreo-membranosus gedenken, das im oberen Drittel oder der halben Höhe der lateralen Wand der Appendix endigt (Fig. VIII). Dieses Muskelbündel, dessen directe Einwirkung auf die laterale Wand der Appendix sofort auffallen muss, verband sich in drei Fällen mit dem vorderen Ende des M. thyreo-arytaenoideus superior, und zwar erschienen in einem Falle diese beiden Enden um einander gedreht, ähnlich wie sich z. B. die Fasern des Pectoralis major anordnen.

Dieser Befund, dessen wir hier nur nebenbei Erwähnung thun wollen, gewinnt vielleicht im Zusammenhang mit einer von Rüdinger gemachten Bemerkung über das abnorme Wachsthum des Ventrikels eine gewisse Bedeutung.

©Akademie der Wissenschaften Wien; download unter www.biologiezentrum.at

Die von Simanowsky und Jacobson angegebenen fronto-vertical, beziehungsweise schief verlaufenden Fasern des Taschenbandmuskels sind nach unserer Überzeugung als Abkömmlinge des M. thyreo-arytaenoideus inferior dem M. thyreo-membranosus und epiglotticus zuzurechnen. Bald trifft man solche Fasern in einem zusammenhängenden Stratum an, bald sind sie durch die oben ausführlicher beschriebenen Übergangsfasern des M. thyreo-arytaenoideus superior in den Taschenbandmuskel mit letzterem mehr gitterförmig durchflochten. Daneben sind als auffallende Befunde noch jene zu verzeichnen, wo solche vertical aus dem M. thyreo-arytaenoideus inferior aufsteigende Fasern unmittelbar unter der Schleimhaut des Taschenbandes hinter der Appendix, also am meisten medial von allen übrigen Fasern, und zwar zuweilen in ziemlich mächtiger Ausbildung anzutreffen sind.

Sie verlieren sich, nachdem sie den Taschenbandmuskel durchkreuzt haben, in der Membrana quadrangularis. Dadurch kommt hier unmittelbar hinter der Appendix ein förmlicher Knotenpunkt von Fasern mit verschiedener Verlaufsrichtung zu Stande.

Darauf, dass sich auch zwischen die Drüsen des Taschenbandes mikroskopisch feine Muskelbündel hineinbegeben, wollen wir nicht näher eingehen, da diese Verhältnisse schon von anderer Seite in genauer Weise beschrieben worden sind.

Von solchen Fasern waren zuweilen zwei bis drei zarte Bündelchen, die sich zur hinteren Umrandung des Appendixeinganges begaben, auch durch das Scalpell darstellbar.

Es geht somit aus der von uns gegebenen Beschreibung hervor, dass Rüdinger's Taschenbandmuskel sich nur mit unserem longitudinalen Faserzug deckt. Deshalb ist es gar nicht zu verwundern, dass Rüdinger die Beziehungen zum M. thyreo-arytaenoideus superior so sehr in den Vordergrund stellt, dass er seinen Taschenbandmuskel geradezu als abgelöste Portion des M. thyreo-arytaenoideus superior bezeichnet, ähnlich wie ihn auch Krause die mediale Portion desselben nennt. Wenn man nun den bei verschiedenen anthropomorphen Affen vorhandenen M. thyreo-arytaenoideus superior und die beim Menschen zwischen diesem Muskel und dem longitudi-

©Akademie der Wissenschaften Wien; download unter www.biologiezentrum.at

nalen Zuge des Taschenbandmuskels vorhandenen Beziehungen in Erwägung zieht, so könnten wohl obige Bezeichnungen als vollkommen erschöpfend befunden werden. Nun vermissen wir aber in diesen Arbeiten ein Eingehen auf die Fälle, wo der M. thyreo-arytaenoideus superior fehlt und daher von einer Portion dieses Muskels natürlich nicht gesprochen werden kann. Dann wurden aber die bogenförmigen Fasern überhaupt nicht erwähnt. Nun machen aber gerade diese nicht nur einen integrirenden Bestandtheil des Taschenbandmuskels aus, sondern sie sind für die Stellung des Taschenbandmuskels zu den übrigen Muskeln von principieller Bedeutung.

Abgesehen davon, dass der Zusammenhang des Taschenbandmuskels mit dem M. thyreo-arytaenoideus inferior durch die oben beschriebenen Beziehungen bei der Insertion am Aryknorpel schon klar wird, so wird derselbe durch diese bogenförmigen Fasern ausser allen Zweifel gestellt.

Mit dem erbrachten Nachweis der Zusammengehörigkeit des Taschenbandmuskels mit dem M. thyreo-arytaenoideus inferior ist auch die Stellung des ersteren dem Superior gegenüber präcisirt. Beide Muskeln differenziren sich aus dem Inferior, wobei zu bemerken ist, dass der Superior in genetischer Beziehung früher auftritt als der Taschenbandmuskel.

Bei dem annähernd parallelen Verlauf des Taschenbandmuskels mit dem Superior und ihrer gleichartigen Abstammung sind auch ihre Wechselbeziehungen und Verbindungen ohneweiters verständlich.

Den Zusammenhang mit dem System des M. thyreo-arytaenoideus inferior documentiren in offenkundiger Weise aber noch jene erwähnten Fälle, wo der Superior fehlt.

Wenn wir nun unsere Ergebnisse der Untersuchung über den Taschenbandmuskel zusammenfassen, so müssen wir denselben mit Rücksicht auf den durch die bogenförmigen Fasern gegebenen constanten Zusammenhang mit dem M. thyreo-arytaenoideus inferior als Abkömmling dieses Muskels hinstellen.

Dazu kommen die vom Aryknorpel in unmittelbarem Zusammenhange mit der Insertion der Fasern des M. thyreo-arytaenoideus inferior stehenden und sagittal im Taschenbande verlaufenden Muskelbündel.

©Akademie der Wissenschaften Wien; download unter www.biologiezentrum.at

Die früher genau beschriebenen Beziehungen, die der Taschenbandmuskel zum M. thyreo-arytaenoideus superior unterhält, müssen im Vergleich zu den eben erwähnten des M. thyreo-arytaenoideus inferior jedenfalls nur als untergeordnet aufgefasst werden.

Was nun die Wirkung des Taschenbandmuskels anlangt, so ist dieselbe wohl nach unseren anatomischen Befunden ziemlich klar gestellt. Der sagittal verlaufende Antheil des Muskels wird die beiden Taschenbänder bei seiner Contraction der Medianlinie nähern. Der Grad dieser Annäherung hängt ab von dem vorderen Ansatz dieser Bündel an der Epiglottis, indem durch das Höherrücken derselben an der Epiglottis die Annäherung geringer wird. Nachdem dieser Muskel erst zwischen dem mittleren und hinteren Drittel in das Taschenband eintritt, so wird diese Wirkung direct erst von diesem Theil an hauptsächlich sich geltend machen, indirect aber auch natürlich die rückwärtige Partie zur Annäherung bringen.

Die vom M. thyreo-arytaenoideus inferior bogenförmig in das Taschenband aufsteigenden Fasern tragen zu dieser Annäherung bei, sind aber vorwiegend dazu bestimmt, das Taschenband dem Stimmbande zu nähern und werden mit ihrer Geradestreckung die Concavität des Ventrikels verkleinern. Eine nennenswerthe Wirkung auf die Epiglottis wird man diesem Muskelzuge kaum zumuthen können, zumal jene Fälle die Regel bilden, wo die vordere Insertionsstelle am unteren Theile der Epiglottis sich befindet.

Diese Darstellung deckt sich auch mit jenem Experimente Rüdinger's an einem Enthaupteten, wonach bei Reizung des Taschenbandes Bewegungen desselben nach ein- und abwärts auftraten, wobei wir aber bemerken, dass die Abwärtsbewegung ohne die bogenförmigen Fasern, die wir in der Arbeit Rüdinger's vermissen, nicht verständlich wäre. Wenn aber Rüdinger seinem Taschenbandmuskel Ein- und Auswärtsbewegung, »möglicherweise auch Hebung und Senkung« des Taschenbandes zuschreiben will, so würden diese vielen einander entgegengesetzten Bewegungen wohl auf eine einfache und ungezwungene Weise nicht erklärt werden können, zumal Rüdinger den Begriff des Taschenbandmuskels enger fasst als wir.

©Akademie der Wissenschaften Wien; download unter www.biologiezentrum.at

Noch weniger können wir uns mit dem Zusammenhange zwischen den anatomischen Befunden und den daraus gezogenen Deductionen Simanowsky's einverstanden erklären, wonach die sagittalen Bündel das Taschenband erschlaffen, seine fronto-verticalen aber die Falte selbst verkürzen und die Höhle der Morgagni'schen Tasche vergrössern sollen, wenn daraufhin von ihm behauptet wird, dass »alles dieses einen bestimmten Einfluss sowohl auf die Phonation, als auch namentlich auf die Erzeugung des bestimmten, jedem eigenthümlichen Klanges der Stimme, als auch auf den Grad der Resonanz des durch den Kehlkopf erzeugten Lautes haben muss«.

Der sagittale Muskelzug hat bei Simanowsky die entgegengesetzte Wirkung, welche wir (gleich Rüdinger) demselben zuschreiben. Simanowsky hat überhaupt nur Fasern, welche das Taschenband erschlaffen und in fronto-verticaler Richtung verkürzen können; Fasern aber, welche die Annäherung der Taschenbänder aneinander bewirken könnten, werden nicht angegeben. Nun aber können die falschen Stimmbänder eine vicariirende Phonation, die ihnen auch Simanowsky bei Paralyse der wahren Stimmbänder zuschreibt, nur dann hervorbringen, wenn in denselben ein mindestens ähnlich wirkender Muskelapparat vorhanden ist wie in den wahren, wobei es uns selbstverständlich nicht einfällt, das falsche mit dem wahren Stimmband in eine Parallele zu stellen.

Wir glaubten nur deshalb ausführlicher auf diese Arbeiten eingehen zu müssen, um unseren Standpunkt diesen Autoren gegenüber genau präcisirt zu haben. An unserer Auffassung über die Wirkung der Taschenbandmusculatur müssen wir umso mehr festhalten, als sie mit den zahlreichen Beobachtungen der Laryngoskopie und den Experimenten über den Schluckmechanismus durchaus übereinstimmt.

Selbstverständlich können wir darauf nicht näher eingehen, da dadurch die Grenzen dieser anatomischen Arbeit überschritten würden. Es genüge uns daher nur der Hinweis auf jene Beobachtungen bei phonischem und coordinatorischem Stimmritzenkrampfe, wo die falschen Stimmbänder gleich den wahren oft bis zur gegenseitigen Berührung einander genähert waren, ein Vorkommen, das doch nur mit

©Akademie der Wissenschaften Wien; download unter www.biologiezentrum.at

Muskeln, die in unserem Sinne wirken, erklärt werden kann. Anderseits mögen solche Fälle erwähnt werden, bei welchen bei Zerstörung der wahren Stimmbänder die falschen vicariirend für erstere bei der Stimmbildung eintraten. Auch die Beobachtungen, die man beim Schluckmechanismus machte, wonach die falschen Stimmbänder sich nähern und gegen die wahren herabtreten, finden nach unserer Darstellung eine befriedigende Erklärung. Und wenn Luschka in den falschen Stimmbändern einen Schutzapparat für die tieferen Partien des Kehlkopfes erblicken zu können glaubt, so setzt das einen constant vorkommenden Muskel mit bestimmter Function voraus, eine Annahme, welcher wir vollinhaltlich beipflichten können. Denn wenn wir auch in der anatomischen Beschreibung auf Kehlköpfe hingewiesen haben, wo der Taschenbandmuskel durch seinen steil gegen die Epiglottis gerichteten Verlauf von den Durchschnittsbefunden auffallend abweicht, so stehen jene so vereinzelt da, dass sie als Ausnahme betrachtet werden müssen und daher denselben auf unsere physiologischen Bemerkungen keine Beweiskraft zugemessen werden kann. Es muss übrigens von vornherein klar erscheinen, dass, nachdem die Beobachtungen über die Wirkungsweise der Taschenbandmusculatur mindestens ebenso häufig bei Weibern wie bei Männern gemacht wurden, ein durchgreifender Unterschied in diesem Muskel zwischen beiden Geschlechtern nicht existirt.

In Anschlusse an diese Untersuchungen am Menschen erwähnen wir noch die Befunde, die wir bei einem älteren und einem jungen Orang-Utang, einem Chimpansen, Mantelpavian und Mandrill erhalten haben. Von besonderem Interesse dürften zunächst die Befunde bei den erwähnten zwei anthropomorphen Affen sein.

Fürbringer sagt in der oben citirten Abhandlung auf S. 80, dass bei *Satyrus* die Scheidung des Musc. thyreoarytaenoideus in einen superior und inferior, die in den wesentlichen Punkten vollkommen denen des Menschen entsprechen, eingeleitet ist. Wir können denselben Befund in noch exquisiterer Weise bei dem Chimpansen constatiren (Fig. IX). Einen Gorilla zu untersuchen hatten wir leider keine Gelegenheit. Bei den beiden Orang-Utang waren keinerlei Muskelfasern im

©Akademie der Wissenschaften Wien; download unter www.biologiezentrum.at

Taschenbande nachzuweisen; dagegen traten beim Chimpansen deutliche, zu einem schief-sagittal — wie beim Menschen — verlaufenden Muskelzug sich ordnende Fasern auf, welche sehr innige Beziehungen zu den Drüsen des Taschenbandes unterhielten. Diese Fasern kommen fast ausnahmslos vom M. thyreo-arytaenoideus inferior herauf und biegen hinter der Appendix bogenförmig nach vorne ins Taschenband um (Fig. X). Abgesehen von dem eben erwähnten Befunde hatte der Kehlkopf des Chimpansen übrigens auch in seiner äusseren Form eine bedeutend grössere Ähnlichkeit mit dem menschlichen Kehlkopfe als der Larynx des Orang-Utang.

Bei *Cynocephalus hamadryas* fehlt der Superior und Taschenbandmuskel. Die Appendix erstreckte sich gerade nach aufwärts über den Rand der Cartilago thyreoidea circa $^3/_4$ *cm*, ein ähnliches Verhältniss wie bei *Troglodytes niger*, während er bei *Simia Satyrus* in ausgedehnter Weise sich nach aussen über den Schildknorpel erstreckte.

Bei einem jungen Mandrill (*Cynocephalus mormon* Erxl.) war kein Superior und Taschenbandmuskel vorhanden.

©Akademie der Wissenschaften Wien; download unter www.biologiezentrum.at

Erklärung zu den Figuren.

Fig. I. Rechte Kehlkopfhälfte eines Kindes. Vom Ary- und Ringknorpel wurde durch einen senkrechten Schnitt so viel entfernt, bis man unmittelbar an die Insertion der Fasern des M. thyreo-arytaenoideus inferior und des Taschenbandmuskels kam. Beide Muskeln grenzen unmittelbar aneinander. Der Taschenbandmuskel bildet ein mehr gleichmässiges Stratum.

Fig. II. Rechte männliche Kehlkopfhälfte. Der Taschenbandmuskel theilt sich und zieht über die halbe Höhe der Appendix hinweg. Die Appendix ist mit Watte ausgestopft.

Fig. III. Rechte Kehlkopfhälfte. Ein Theil des Ring- und Giessbeckenknorpels, sowie des Stimmbandes durch sagittalen Schnitt, wie in Fig. I, entfernt. Ein Theil der Fasern des M. thyreo-membranosus zieht zwischen dem Taschenbandmuskel und dem M. thyreo-arytaenoideus superior hindurch nach oben, wobei sich ihm Fasern vom Taschenbandmuskel anschliessen.

Fig. IV. Derselbe Kehlkopf wie in Fig. III. Das Taschenband vorne durchgeschnitten und nach aufwärts gezogen. Die Schleimhaut des Ventrikels und an der lateralen Fläche des Taschenbandes entfernt, um die bogenförmigen Fasern zu zeigen.

Fig. V. Rechte Kehlkopfhälfte. Der rückwärtige Antheil des Taschenbandes ganz entfernt. Vom M. thyreo-arytaenoideus superior begibt sich hinter der Appendix ein Verbindungszug zum Taschenbandmuskel. Vom M. thyreo-arytaenoideus inferior gehen erstens bogenförmige Fasern in den Taschenbandmuskel über, zweitens der M. thyreo-membranosus ab, welcher hier in ungewöhnlicher Weise an der medialen Seite des Taschenbandmuskels liegt.

Fig. VI. Linke Kehlkopfhälfte. Parallel mit dem Taschenbandrande verlaufender Taschenbandmuskel. Nur zwei zarte aberirende Bündel zeigen einen steileren Verlauf. Das Taschenband ist bis auf die Appendix entfernt.

Fig. VII. Rechte Kehlkopfhälfte von aussen, nach theilweiser Entfernung des Schildknorpels. Der M. thyreo-arytaenoideus superior, mit Fasern des M. thyreo-epiglotticus verflochten, dringt hinter der Appendix in das Taschenband ein.

Fig. VIII. Linke Kehlkopfhälfte nach theilweiser Entfernung des Schildknorpels. Ein Muskelbündel (**) des M. thyreo-arytaenoideus inferior begibt sich zur lateralen Wand der Appendix, ein Theil der übrigen Fasern des M. thyreo-arytaenoideus tritt an die mediale Seite der Appendix und so in das Taschenband. Die Cartilago cricoidea und der erste Trachealknorpel sind Varietäten.

©Akad

Fig. IX. Kehlkopf eines jungen Orang. Die Cartilago thyreoidea rechts theilweise entfernt, wodurch der in zwei Theile geschiedene M. thyreo-arytaenoideus und der M. crico-arytaenoideus lateralis sichtbar wird. Die Appendix erstreckt sich nach auswärts vom Schildknorpel, dieselbe ist aufgeschnitten und vom oberen Rande des M. thyreo-arytaenoideus aus nach ein- und abwärts sondirt.

Fig. X. Kehlkopf eines Chimpansen, von rückwärts aufgeschnitten. Die Schleimhaut des Taschenbandes ist bis auf die Muskelfasern in demselben abpräparirt.

Erklärung der Abkürzungen.

A. = Appendix.
a. e. = M. ary-epiglotticus.
cr. th. = M. crico-thyreoideus.
Dr. = Schleimdrüsen.
E. = Epiglottis.
F. = Fettpolster zu den Seiten der Epiglottis.
G. = weicher Gaumen.
l. = M. crico-arytaenoides lateralis.
M. v. = M. ventricularis.
M. v. bgf. = bogenförmige Fasern des Taschenbandmuskels.
p. = M. crico-arytaenoideus posticus.
Sch. = Schildknorpel.
St. = Stimmband.
T. = Tonsille.
th. a. i. = M. thyreo-arytaenoideus inferior.
th. a. s. = M. thyreo-arytaenoideus superior.
th. e. = M. thyreo-epiglotticus.
th. m. = M. thyreo-membranosus.
tr. = M. interarytaenoideus transversus.
Z. = Zunge.
Zb. = Zungenbein.

©Akademie d. Wissenschaften Wien; download unter www.biologiezentrum.at

© Akademie der Wissenschaften Wien; download unter www.biologiezentrum.at

Fig. I.

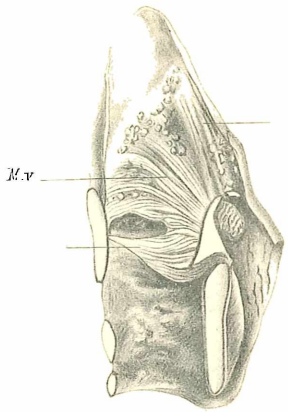

Fig. III.

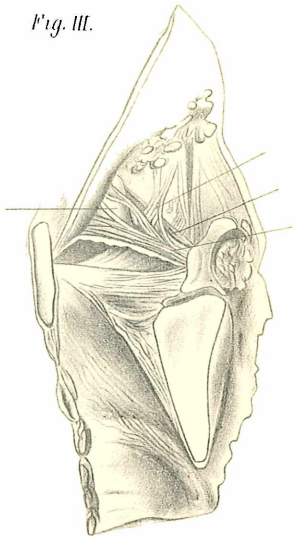

Fig. V

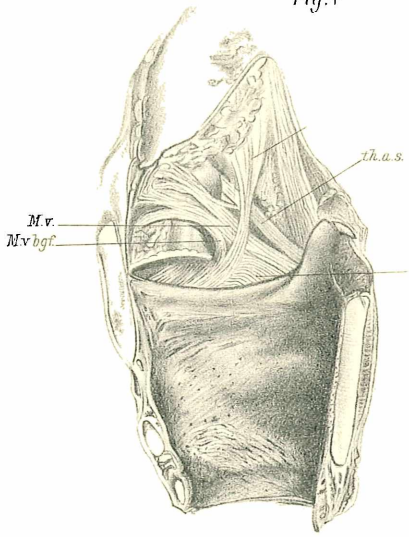

Fig. II.

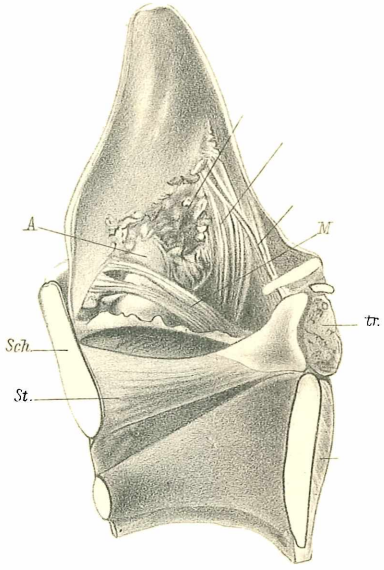

Fig. IV

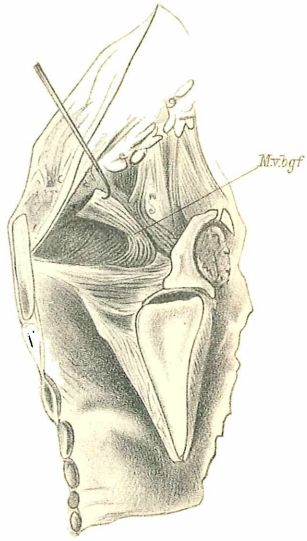

Fig. VI.

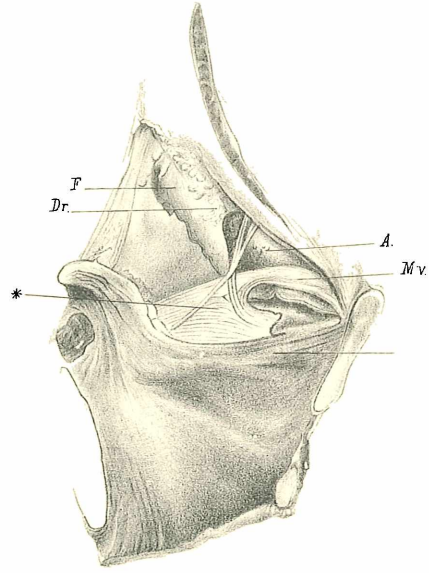

©Akademie d. Wissenschaften Wien; download unter www.biologiezentrum.at

Fig. VII.

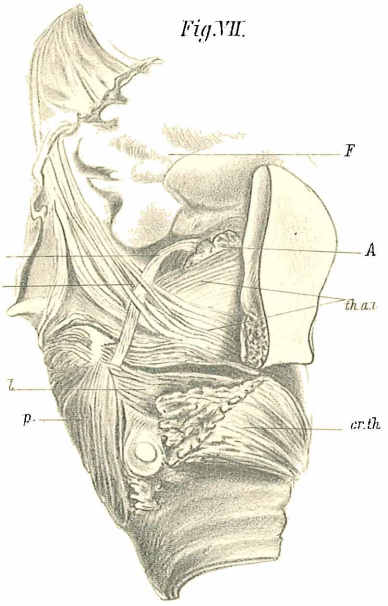

Fig. IX.

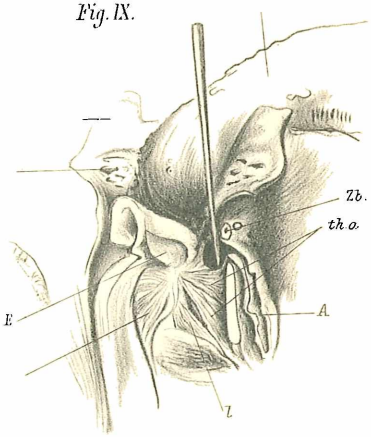

Fig. VIII

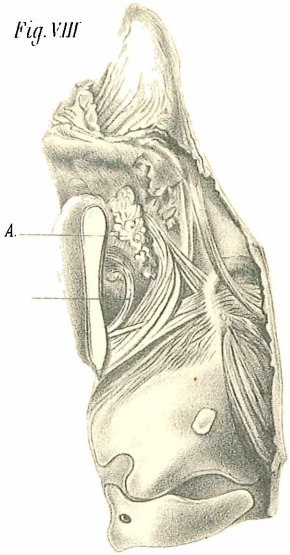

Fig. X.

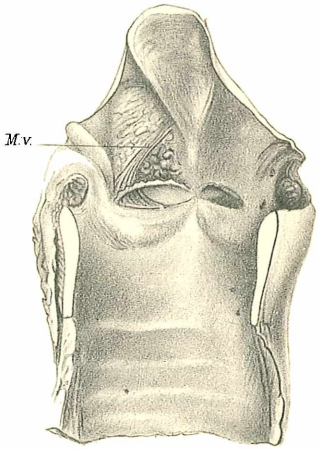

Dr C. Tittel fec. Lith. Anst v. Th. Bannwarth, Wien

Sitzungsberichte d. kais. Akad. d. Wiss., math.-naturw. Classe, Bd. CVI. Abth. III. 1897.